

วัดพระธรรมกาย

www.dhammadkaya.net , www.dmc.tv Tel. (02)831-1721 ถึง3 fax. (02)831-1722

Deep vein thrombosis

P1

## ชี้แจง กรณีขอเปลี่ยนสถานที่พบพนักงานสอบสวน

ตามที่พนักงานสอบสวนคดีพิเศษ กรมสอบสวนคดีพิเศษ ได้มีหมายเรียกพระเทพญาณมหามุนี (พระไชยบูลย์ สุขธิผล) ไปพบพนักงานสอบสวนคดีพิเศษ ที่สำนักคดีการเงินการธนาคาร กรมสอบสวนคดีพิเศษ ในวันที่ ๑๖ พฤษภาคม ๒๕๕๙ เวลา ๐๙.๐๐ น. นั้น

เนื่องจากพระเทพญาณมหามุนีได้มีอาการป่วยซึ่งเป็นผลสืบเนื่องจากการที่ต้องฝืนลงประกอบพิธีในวันที่ ๒๒ เมษายน ๒๕๕๙ เป็นเวลานาน จึงทำให้มีอาการป่วยที่เป็นอยู่ทรุดหนักลง และตั้งแต่ต้นเดือนพฤษภาคม ขาซ้ายได้บวมมากขึ้นและปวดมาก แพทย์ผู้ดูแลจึงได้เชิญแพทย์ผู้เชี่ยวชาญด้านรังสีวินิจฉัย มาทำการตรวจด้วยอัลตราซาวด์ และเชิญแพทย์ผู้เชี่ยวชาญด้านศัลยศาสตร์หลอดเลือด และแพทย์ผู้เชี่ยวชาญด้านโลหิตวิทยา มาทำการตรวจวินิจฉัยและรักษา ปรากฏผลการตรวจ ดังนี้

๑. พระเทพญาณมหามุนีมีอาการป่วยเรื้อรังมาแต่เดิมด้วยโรคหลอดเลือดดำใหญ่ส่วนลึกในช่องท้องข้างซ้ายอุดตันอันเกิดจากการถูกทับด้วยเส้นเลือดแดงใหญ่ ทำให้เลือดไม่สามารถไหลจากขาซ้ายกลับสู่หัวใจได้ ร่างกายจึงปรับตัวโดยหลอดเลือดดำสายรองขยายขนาดใหญ่ขึ้น เพื่อเป็นช่องทางให้เลือดไหลกลับสู่หัวใจ ปรากฏชัดตามภาพถ่ายหลอดเลือด MRV

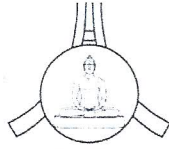
๒. อาการปวดบวมที่ขาเฉียบพลันที่เกิดขึ้นตั้งแต่ต้นเดือนพฤษภาคม ที่ผ่านมา เกิดเนื่องจากหลอดเลือดดำสายรองที่ขยายใหญ่เป็นช่องทางให้เลือดกลับสู่หัวใจเกิดการอุดตันเฉียบพลัน ปรากฏชัดตามผลการตรวจอัลตราซาวด์ ทำให้เลือดไม่สามารถไหลกลับเข้าสู่หัวใจ เลือดจึงคั่งอยู่ที่ขา ทำให้เกิดอาการบวมและปวดอย่างมาก เพราะความดันของช่องเนื้อเยื่อบริเวณรอบขาสูงขึ้น และมีความเสี่ยงสูงที่จะทำให้เนื้อเยื่อบริเวณขาขาดเลือดเฉียบพลันและสูญเสียขาได้

๓. การที่หลอดเลือดดำสายรองเกิดการอุดตันเฉียบพลันในผู้ป่วยที่มีหลอดเลือดดำส่วนลึกอุดตันที่ยังไม่สามารถรักษาสาเหตุให้หายได้ มีความเสี่ยงที่ลิ่มเลือดจากหลอดเลือดดำส่วนลึกที่มีการอุดตันมีโอกาสเคลื่อนหลุดไปตามกระแสเลือดและไปอุดตันที่หลอดเลือดใหญ่ในปอด อันจะทำให้เสียชีวิตได้ทันที จะต้องหลีกเลี่ยงการเคลื่อนไหวร่างกายและภาวะที่จะทำให้ร่างกายมีการสั่นสะเทือนโดยเฉพาะที่บริเวณขาซ้าย

๔. เรื่องแผลเรื้อรังที่ข้อเท้า เกิดจากความดันในหลอดเลือดดำสูงขึ้น ทำให้การไหลเวียนเลือดของเนื้อเยื่อบริเวณข้อเท้าผิดปกติ จึงเกิดแผลเรื้อรังขึ้น ประกอบกับผู้ป่วยมีโรคประจำตัวเป็นเบาหวานร่วมด้วย แผลจึงมีโอกาสเสี่ยงต่อการติดเชื้อเฉียบพลันสูง

สำนักสื่อสารองค์กร วัดพระธรรมกาย (23/2 ม.7 ต.คลองสาม อ.คลองหลวง จ.ปทุมธานี 12120)

ข้อมูลเพิ่มเติม : คุณอนุธิดา 080-557-1588, คุณกุลมินตรา 087-324-7688, คุณเกษญา 083-136-1937



วัดพระธรรมกาย

www.dhammadakaya.net , www.dmc.tv Tel. (02)831-1721 ถึง 3 fax. (02)831-1722

P2

คณะแพทย์จึงได้รักษาโดยการให้ยาและสั่งห้ามนั่งห้อยขา ให้นอนยกขาสูงกว่าระดับของหัวใจเพื่อให้เลือดไหลกลับเข้าสู่หัวใจได้ดีขึ้น และลงความเห็นว่าจะไม่ให้ผู้ป่วยเคลื่อนไหวร่างกาย ให้หลีกเลี่ยงการเดินทาง เป็นระยะเวลาอย่างน้อย ๒ - ๓ เดือน เพราะจะทำให้เกิดการสั่นสะเทือนของร่างกายและเพิ่มภาวะความเสี่ยงที่จะทำให้ลิ้มเลือดไปอุดตันที่ปอดทำให้เป็นอันตรายถึงแก่ชีวิตได้ทันที และให้ตรวจประเมินอาการซ้ำอย่างใกล้ชิดและสม่ำเสมอร่วมกับเฝ้าระวังการเกิดภาวะแทรกซ้อนที่อาจเกิดขึ้นได้

ด้วยเหตุผลและความจำเป็นดังกล่าว เป็นเหตุให้พระเทพญาณมหามุนีไม่สามารถเดินทางมาพบพนักงานสอบสวนคดีพิเศษตามกำหนดนัดหมายได้ ตัวแทนคณะสงฆ์วัดพระธรรมกายจึงขอความกรุณาไปยังอธิบดีกรมสอบสวนคดีพิเศษ โปรดมอบหมายให้พนักงานสอบสวนคดีพิเศษเดินทางมาพบพระเทพญาณมหามุนี ณ วัดพระธรรมกาย ในเวลา ๑๔.๐๐ น. ของวันที่ ๑๖ พฤษภาคม ๒๕๕๙ ตามวันทีนัดหมายไว้เดิม

อนึ่ง พระเทพญาณมหามุนีมิได้มีเจตนาที่จะหลีกเลี่ยงหรือประวิงเวลาในการปฏิบัติหน้าที่ของพนักงานสอบสวนคดีพิเศษแต่อย่างใด ทั้งนี้ เพื่อเป็นการยืนยันข้อเท็จจริงรวมทั้งรับทราบถึงเหตุผลความจำเป็นดังกล่าว ทางคณะสงฆ์ยินดีที่จะส่งคณะแพทย์ผู้ตรวจรักษาไปให้ถ้อยคำเพิ่มเติม หรือกรมสอบสวนคดีพิเศษจะเชิญแพทย์จากหน่วยงานที่เป็นกลาง ให้เดินทางมาตรวจอาการก่อนถึงกำหนดนัดหมายก็ได้

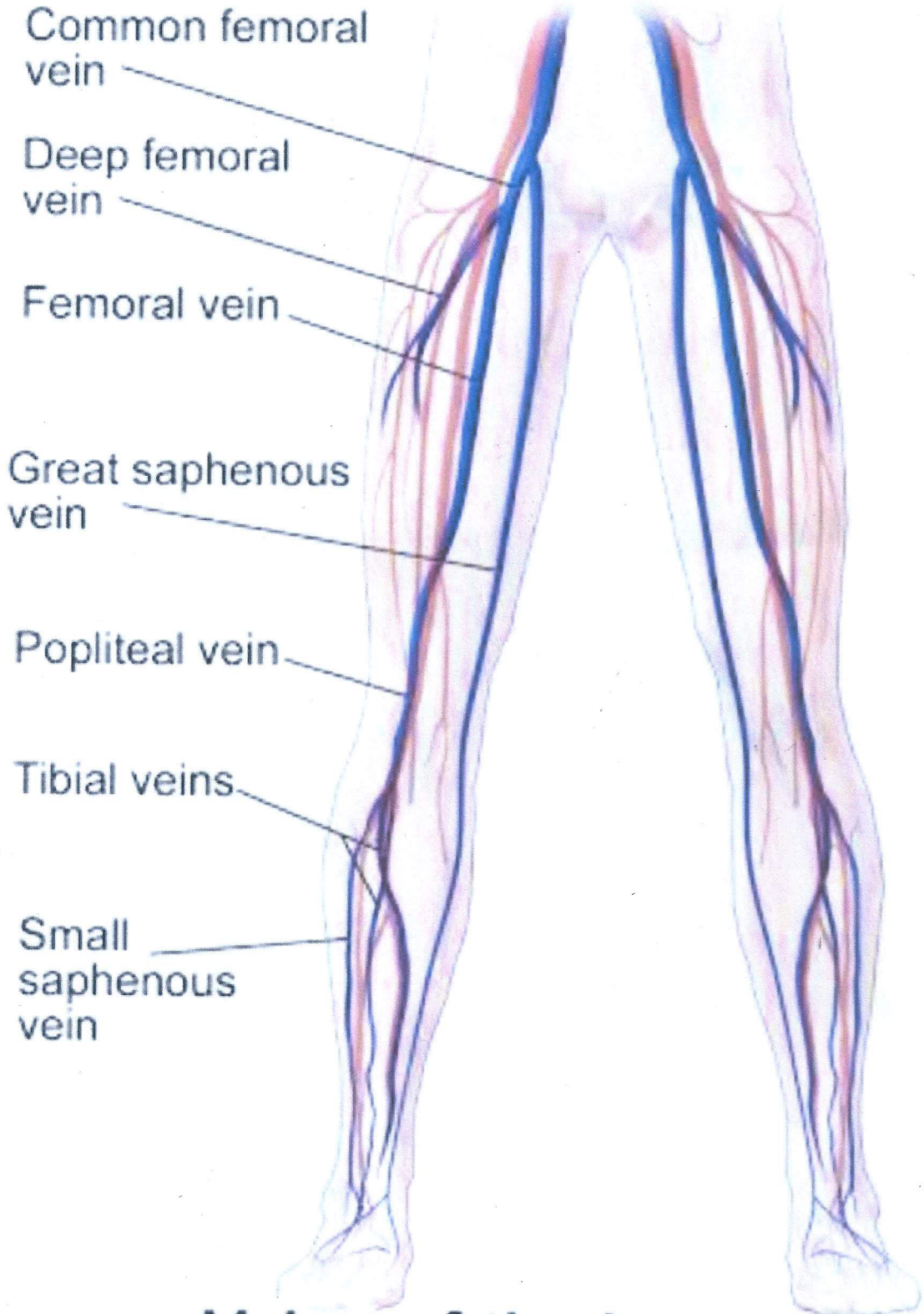
เจริญพร

( พระสนิทวงศ์ วุฑฒิวโรโส )

ผู้อำนวยการสำนักสื่อสารองค์กร วัดพระธรรมกาย

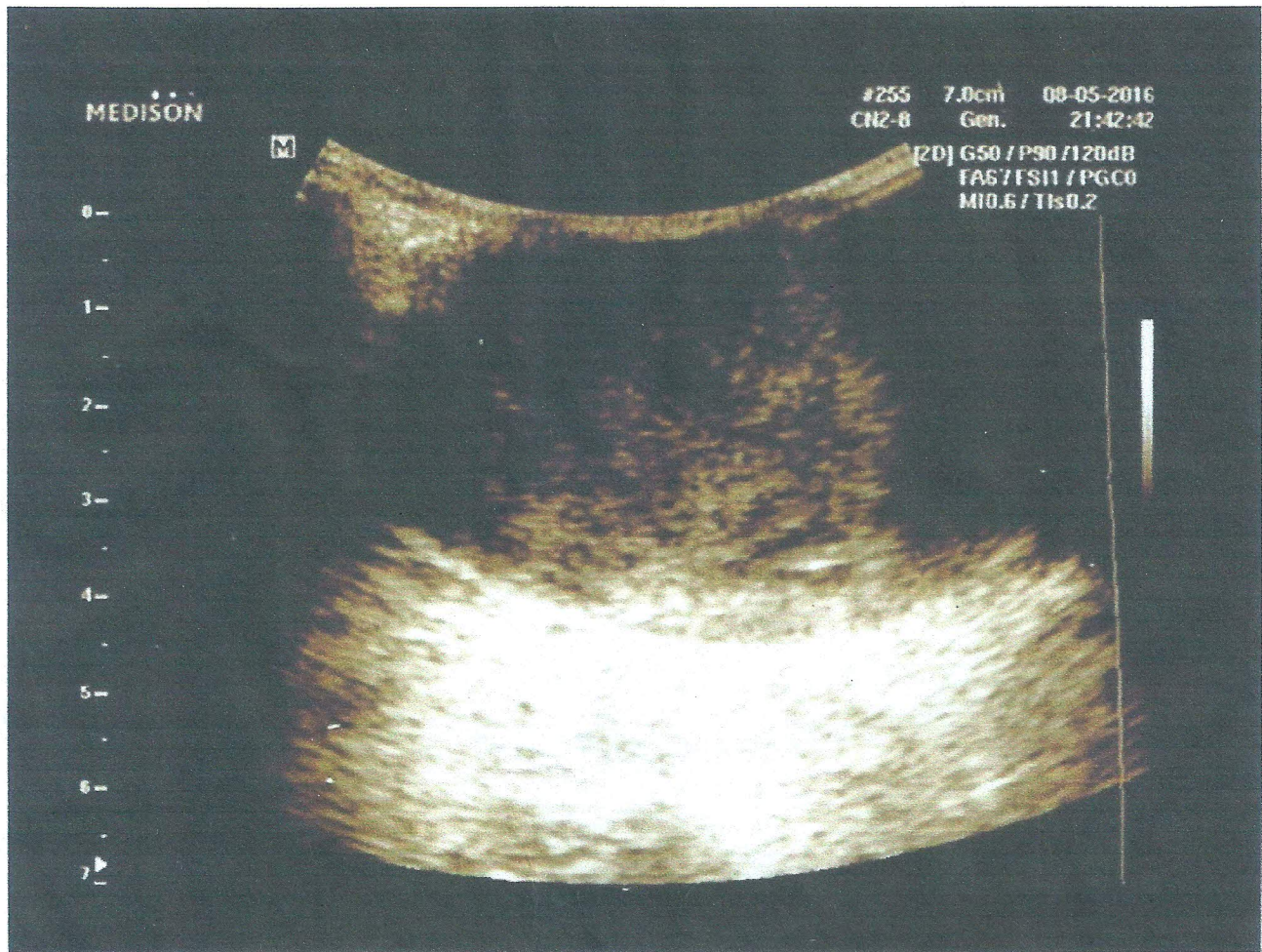
สำนักสื่อสารองค์กร วัดพระธรรมกาย (23/2 ม.7 ต.คลองสาม อ.คลองหลวง จ.ปทุมธานี 12120)

ข้อมูลเพิ่มเติม : คุณอนุธิดา 080-557-1588, คุณกุลมินตรา 087-324-7688, คุณเกษญา 083-136-1937



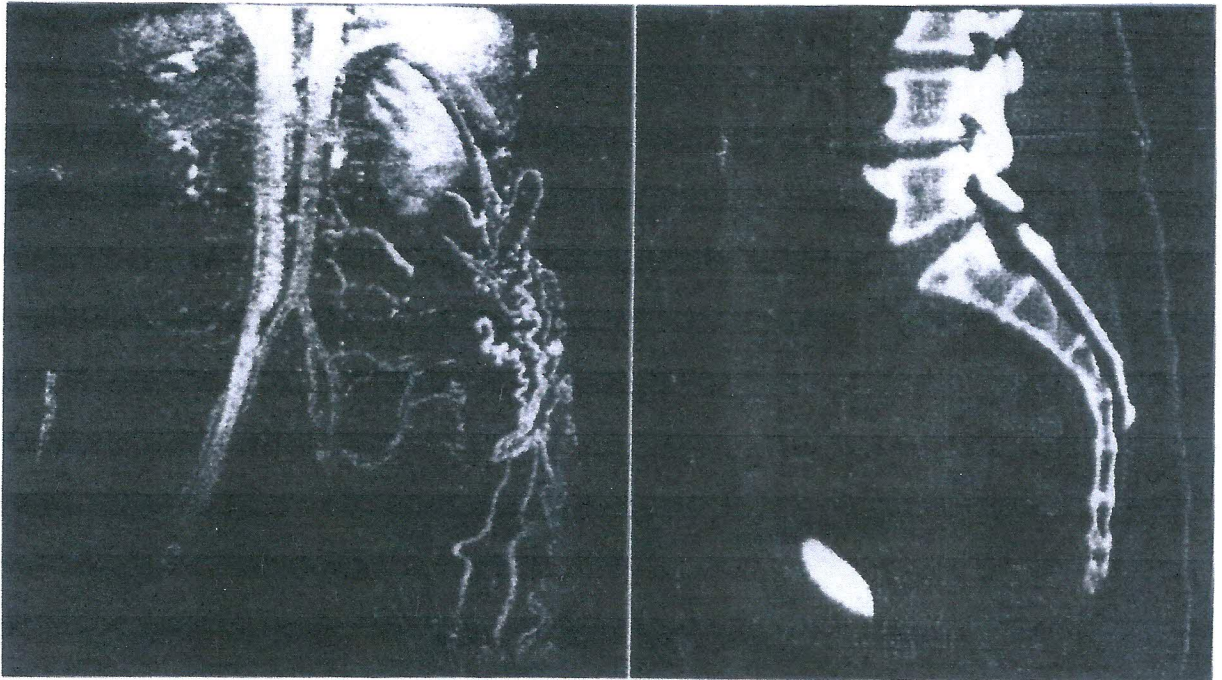
**Veins of the Leg**

วันที่ 8 พฤษภาคม 2559 พระเทพญาณมหามุนี (พระไชยบูลย์ สุขทิผล) อายุ 72 ปี



ผลการตรวจอัลตราซาวด์เส้นเลือดที่ขาข้างซ้าย พบว่า หลอดเลือดดำใหญ่อุดตัน (deep vein thrombosis) หลอดเลือดดำย่อยที่อยู่ส่วนต้นจากผิวหนัง และขยายตัวขึ้นเป็นทางผ่านของเลือดกลับสู่หัวใจ มีการขมวดตัวเป็นก้อนเส้นผ่าศูนย์กลางขนาด 4 เซนติเมตร บริเวณต้นขาซ้ายด้านนอก และเกิดภาวะอุดตันเฉียบพลัน (complete acute thrombosis of collateral vein)

ผลการตรวจ MRV พระเทพญาณมหามุนี



**IMPRESSION:** Complete occlusion of left common femoral vein from chronic compression of left common femoral vein by right common iliac artery in addition to by posterior spur formation of L5 vertebra body with secondary

Chronic deep vein thrombosis at proximal left superficial femoral vein, absent of the left common iliac and left external iliac vein, and deep veins of left leg. Multiple superficial collateral veins are observed as described

**Findings are highly suggestive of May-Thurner syndrome.**

หลอดเลือดดำใหญ่ในช่องท้องซ้ายอุดตัน จากการถูกกดทับด้วยเส้นเลือดแดงใหญ่ในช่องท้อง และมี  
เส้นเลือดดำส่วนต้นใกล้ผิวหนังหลายเส้นขยายใหญ่ขึ้นเป็นทางลำเลียงเลือดดำกลับสู่หัวใจ



ที่ว่าการ  
อำเภอคลองหลวง

จุดต้อนรับ  
สื่อมวลชน

เมืองแก้วมณี

ศูนย์อบรม  
บุคลากร  
PLU & C. PLU

ถนนบางชันซ์-คลองหลวง



### เส้นทางเข้าวัดพระธรรมกาย

- ประตู่ทางเข้าหน้าอุโบสถ
- เส้นนำทางสีแดง จากถนนฝั่งตรงข้ามที่ว่าการอำเภอคลองหลวง ถึงประตู่หน้าอุโบสถ